Szkoła Akupunktury Tradycyjnej

im. Michała Boyma

www.akupunktura.edu.pl

PRACA DYPLOMOWA

Ocena skuteczności punktów akupunkturowych (GB 5, Sp 6 i Du 20) u kobiety z oponiakiem mózgu

Hubert Chmielewski

Nadzór nad pracą

dr n. med. Henryk Dyczek

Bydgoszcz 2017

Spis Treści

1. Wstęp 2

1.2. Etiologia oponiaków 3

1.3. Patofizjologia 3

1.3.1. Objawy kliniczne i przebieg 4

1.4. Historia 6

1.5. Diagnostyka obrazowa 7

1.6. Rodzaje 8

1.7. Leczenie i rokowanie 11

2. Metodyka 13

2.1. Cel pracy 13

2.2. Materiał badawczy 14

2.2.2. Rozwój choroby 14

2.3. Prezentacja przypadku 14

2.4. Metodologia 17

2.4.1. Badanie rezonansem magnetycznym (MR) 18

2.4.2. Igły do akupunktury użyte w eksperymencie 18

2.5. Zabiegi 19

2.6. Uzasadnienie wyboru punktów 22

3. Wyniki 24

4. Wnioski 26

5. Dyskusja 27

6. Bibliografia 37

6.1. Opracowania zwarte 37

6.2. Źródła elektroniczne 37

1. Wstęp

Oponiak, jako nowotwór wywodzi się z komórek opony pajęczej (meningotelialnych). Jest on przeważnie łagodny, lecz uśredniając raz na 14 przypadków bywa w formie złośliwej. Oponiaki to najczęściej łagodne nowotwory mózgu. Stanowią one od 20 do 30% wewnątrzczaszkowych nowotworów [1]. Amerykańskie badania donoszą, że w ciągu roku na 1 mln mieszkańców zdarzają się 23 przypadki zachorowania. Kobiety chorują 2-kronie częściej. A nowotwór ten występuje najczęściej u rasy czarnej. Kliniczne przypadki chorych na oponiaki dotyczą zwykle osób w wieku 40-60 lat, ale z wiekiem wzrasta częstość zachorowania, która według ekspertów wydaje się być najwyższa w 9 dekadzie życia, lecz w tej grupie często pozostają one bezobjawowe, a wykrycie ich następuje dopiero podczas autopsji. Wśród dzieci zdarzają się rzadko i stanowią (1-4%) wszystkich nowotworów, bez względu na płeć[2].

Charakterystyczna dla oponiaków jest duża różnorodność budowy histologicznej. Istnieje ich kilkanaście postaci. Często w obrębie jednego rodzaju można wyróżnić obszary utkania odmiennych typów histologicznych. W takim przypadku dominujący obszar uznaje się za podstawę rozpoznania histologicznego. Większość, bo około 90% spełnia wymagania morfologiczne, które zaliczają je do I stopnia złośliwości według WHO. Podkreślić trzeba, że (7-20%) mimo swej łagodności, po totalnym usunięciu operacyjnym pojawiają się jego wznowy. Oponiaki drugiego i trzeciego stopnia złośliwości (odpowiednio 4,7-7,2% i 1-2,8% wszystkich oponiaków) wykazują wyraźną tendencję do wytwarzania wznowy pooperacyjnej (29-40% oponiaki atypowe i 50-75% oponiaki anaplastyczne) mogą powodować odległe przeżuty[3].

Mikroskopowa różnorodność obrazu guza pozwoliła wyodrębnić aż 15 postaci oponiaków ujętych w klasyfikacji WHO, jako nowotwory OUN. Dziewięć histologicznych postaci odpowiadają pierwszemu stopniowi złośliwości według

[1] https://www.ncbi.nlm.nih.gov/pmc/articles/PMC5056287/ [dostęp: 21.11.2016].

[2] *Nowotwory ośrodkowego układu nerwowego*, W. Kozubski (red), P. Liberski (red), Warszawa 2003, s. 169-170.

[3] Ibidem, s. 170-172.

WHO. Drugi stopień złośliwości przypisano trzem postacią, natomiast pozostałym oponiakom trzeci stopień złośliwości[4].

Oponiak mózgu w ponad 90% przypadków to nowotwór umiejscowiony wewnątrzczaszkowo, w wyraźnym związku z oponą twardą lub – rzadziej – z oponami miękkimi. Oponiaki kanału kręgowego, zlokalizowane przeważnie w odcinku kanału kręgowego, stanowią od 3% do 7,5% całej grupy nowotworów meningotelialnych. Do bardzo rzadkich należą: oponiak umiejscowiony wewnątrz układu komorowego, wewnątrz mózgu, w oczodole, w obrębie nosa i w zatokach przynosowych[5].

1.2. Etiologia oponiaków

W medycynie konwencjonalnej etiologia oponiaka nie jest dokładnie wyjaśniona. W części przypadków rozwój oponiaka może być związany z terapeutycznym napromienianiem głowy, na przykład z powodu grzybicy owłosionej skóry głowy lub innego pierwotnego nowotworu mózgu, przy czym radioterapia guza mózgu poprzedza wystąpienie objawów klinicznych związanych z omawianym nowotworem o kilkanaście, a nawet kilkadziesiąt lat. Oponiaki indukowane napromienianiem cechują: niska średnia wieku chorych, brak typowej dla oponiaków sporadycznych typowej przewagi płci żeńskiej oraz większa niż przeciętna dla całej grupy tych guzów częstość postaci histologicznych o II i III stopniu złośliwości[6].

Wyniki niektórych badań wskazują na pewną rolę steroidowych hormonów płciowych, jako czynnika mającego wpływ na częstsze występowanie oponiaków u kobiet. Oponiak jest guzem mózgu, na którego najczęściej chorują ludzie w 6. i 7. dekadzie życie, kobiety dwukrotnie częściej od mężczyzn. U dzieci oponiaki stanowią od 1,5% do 4,3% nowotworów ośrodkowego układu nerwowego (OUN)[7].

1.3. Patofizjologia

Pochodzą głównie z komórek nabłonka pokrywającego pajęczynówkę (meningiothelium). Większość to postacie sporadyczne, ale możliwe jest też

[4] http://glejak.com/oponiak-mozgu-objawy-leczenie-guza/[dostęp: 29.11.2016].
[5] Ibidem.
[6] Ibidem.
[7] https://www.ncbi.nlm.nih.gov/pmc/articles/PMC4503145/ [dostęp: 21.11.2016].

występowanie rodzinne. Są to nowotwory dorosłych, występujące najczęściej w szóstej lub siódmej dekadzie życia; częściej u kobiet niż mężczyzn, co jest łączone z obecnością w komórkach meningiothelium receptorów dla progesteronu. Zwiększone ryzyko wystąpienia oponiaków obserwuje się u chorych na nerwiakowłókniakowatość typu 2, w tych przypadkach zmiany są często mnogie. Zaobserwowano także pewien związek występowania oponiaków z napromieniowaniem czaszki[8].

Większość zmian zlokalizowana jest poza miąższem mózgu, wewnątrz czaszki lub kanału kręgowego[Ryc.1]. Guzy mają postać twardych mas dobrze odgraniczonych od przylegającego mózgu, przytwierdzonych do opony twardej. Możliwy jest naciek kości czaszki. Niekiedy w guzie obecne są zwapnienia (ciałka piaszczakowate). Większość zmian jest mała (poniżej 2 cm)[9].

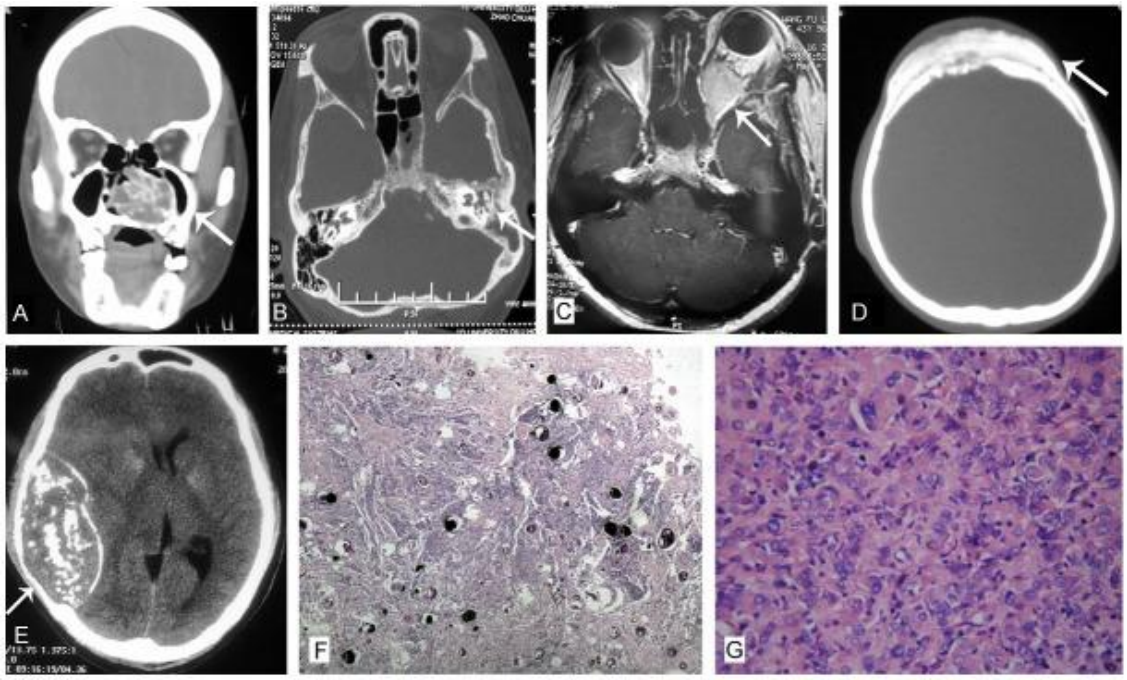

Ryc. 1. Oponiak przynosowy[10].

1.3.1. Objawy kliniczne i przebieg

Opis i objawy chorobowe w dużej mierze zależą od położenia nowotworu. Oponiaki przystrzałkowe wytwarzają się z licznych w tej części ziarnistości

[8] https://pl.wikipedia.org/wiki/Oponiak [dostęp: 30.12.2016].
[9] Ibidem.
[10] https://www.ncbi.nlm.nih.gov/pmc/articles/PMC4503145/ [dostęp 21.11.2016].

pajęczynówki i pozostają W kontakcie z sierpem mózgu lub zatoką strzałkową górną. Wrastanie ich do światła zatoki powoduje stopniowe jej zawężanie, co w efekcie prowadzi do niedrożności. W sytuacji, kiedy rosną one ku dołowi, rozmieszczają się między półkulami mózgu, od góry uciskając ciało modzelowate. Zazwyczaj sytuują się na granicy $\frac{1}{3}$ przedniej i środkowej zatoki strzałkowej górnej. Proces zamykania zatok zachodzi wolno, co pozwala na wytworzenie równoległego procesu nazywanego krążeniem obocznym zapobiegającemu nagłemu postępowaniu objawów ciasnoty. Najszybciej zaburzenia odpływu żylnego i przekrwienia zachodzą w nowotworach tylnej $\frac{1}{3}$ zatoki. Objawy związane z oponiakiem przystrzałkowym to bóle głowy, napady padaczkowe (często zaczynające się od kończyn dolnych), niedowłady (np. opadnięcie stopy), zaburzenia czucia i obustronny objaw Babińskiego[11].

Wymienione wyżej objawy takie jak bóle głowy i napady padaczkowe są typowe również dla oponiaków sklepistości. Ucisk na tętnice może powodować przejściowe ataki niedokrwienne. Zdarza się to zwłaszcza w oponiakach skrzydła większego (czyli najbardziej bocznie położonych oponiakach skrzydła kości klinowej), ponieważ takie usytuowanie może powodować ucisk na leżącą w ich pobliżu tętnicę środkową mózgu. Przy tym nie wywołują innych objawów, gdyż oponiaki te osiągają często znaczne rozmiary zanim spowodują ciasnotę wewnątrzczaszkową lub napady padaczkowe. Na ten przykład oponiaki skrzydła mniejszego wzrastające w pobliżu wyrostka pochyłego przedniego doprowadzić mogą przede wszystkim do powolnej, lecz postępującej utraty wzroku, która rozpoczyna się od jednego oka i w dalszym okresie wywołuje bóle głowy, drgawki i wytrzeszcz gałki ocznej. Oponiaki skrzydła mniejszego położone bardziej bocznie przez bardzo długi czas pozostają bezobjawowe, lecz ostatecznie wywołują również objawy takie jak bóle głowy, napady padaczkowe, niedowidzenie połowicze i zmiany psychiczne. Ostatnie z nich są jeszcze bardzo charakterystyczne dla oponiaków podoczodołowych. Oponiaki guzka siodła prowadzą natomiast do postępującej utraty wzroku i niewydolności przysadki[12].

[11] *Nowotwory ośrodkowego układu nerwowego*, op. cit., s. 169-170.
[12] Ibidem.

Jeden na tysiąc oponiaków daje odległe przeżuty do płuc, kości, nerek, wątroby czy węzłów chłonnych. W oponiakach brodawkowatych przeżuty zdarzają się znacznie częściej i wynoszą około 30% przypadków[13].

Najczęstszym objawem jest wzrost ciśnienia wewnątrzczaszkowego mogący prowadzić do napadów padaczkowych a także wywoływać ogniskowe objawy neurologiczne zależne od umiejscowienia guza (notowano np. przypadki porażenia spastycznego kończyn dolnych spowodowanego obecnością oponiaka). Większość małych guzów nie daje żadnych objawów. Możliwe są nawroty po chirurgicznym lub radiologicznym usunięciu, ale niemal wszystkie oponiaki są zmianami łagodnymi, złośliwienie jest wyjątkowo rzadkie[14].

1.4. Historia

Historia naturalna oponiaków jest w zasadzie nieznana i prawdopodobnie różna w poszczególnych przypadkach. Zdarza się, zwłaszcza u ludzi starszych, że widujemy mocno uwapnione guzy nie powiększające się w kolejnych badaniach obrazowych (tzw. kamienie mózgu). W obserwowanej przez ponad 3 lata grupie 40 chorych z bezobjawowymi, wykrytymi przypadkowo oponiakami wewnątrzczaszkowymi, u 26 chorych nowotwór nie powiększył się, u 14 zaobserwowano wzrost oponiaka, natomiast objawy kliniczne wystąpiły tylko w pięciu przypadkach. Wzrost oponiaka był bardziej prawdopodobny w przypadku braku zwapnień i początkowo dużych rozmiarów nowotworu. Jak się wydaje, u większości młodszych chorych oponiaki systematycznie rosną i nie usunięte w porę mają niepomyślne rokowanie. Średni czas upływający od wystąpienia pierwszych objawów do rozpoznania wynosi od 2 miesięcy (dla nowotworów otoczonych obrzękiem) do ponad pół roku (w przypadkach bez obrzęku). Szczególne trudności diagnostyczne sprawiają oponiaki położone w górno-bocznej części stoku (ang. petroclival meningiomas), które zazwyczaj pozostają nierozpoznane przez 2.5-4.5 lat[15].

[13] *Nowotwory ośrodkowego układu nerwowego*, op. cit., s. 169-170.
[14] https://pl.wikipedia.org/wiki/Oponiak [dostęp: 29.11.2016].
[15] *Nowotwory ośrodkowego układu nerwowego*, op. cit., s. 172.

1.5. Diagnostyka obrazowa

Oponiaki, jako nowotwory wychodzące z opon, mają charakterystyczne miejsca lokalizacji i rozrostu, łatwe do identyfikacji w diagnostyce obrazowej. Są to: rynienka węchowa, guzek siodła, skrzydło kości klinowej, okolica przystrzałkowa, sierp mózgu, namiot móżdżku, szczyt piramidy kości skroniowej i okolica przewodu słuchowego wewnętrznego. Oponiaki, jako jedyne nowotwory OUN mogą wykazywać cechy na tyle charakterystyczne, że możliwe jest rozpoznanie guza typu na podstawie zdjęć rentgenowskich RTG. Dotyczy to około 10-15% przypadków[16].

W większości przypadków oponiaki da się dość jednoznacznie rozpoznać w obrazach tomografii komputerowej głowy. Widoczne są na nich, jako zwykle jednorodne, hyperdensyjne, dobrze odgraniczone zmiany ogniskowe. Podczas badania rezonansem magnetycznym głowy oponiaki są w większości przypadków widoczne, jako guzy nieznacznie hipo- lub izointensywne z mózgowiem w obrazie T1-zależnym i nieznacznie hiperintensywne w obrazie T2-zależnym. Struktura nowotworu może być niejednorodna, ze względu na obecność zwapnień i większej liczby naczyń. Obrzęk guza jest zwykle niewielki, ale większy w guzach o wyższym stopniu złośliwości. W rezonansie magnetycznym głowy oponiaki wykazują zazwyczaj jednorodne wzmocnienie kontrastowe opony towarzyszącej guzowi. Ze względu na dość typowy obraz MRI (rezonans magnetyczny) [Ryc.2.], konieczność diagnozowania oponiaków za pomocą badania MRS zachodzi rzadko[17].

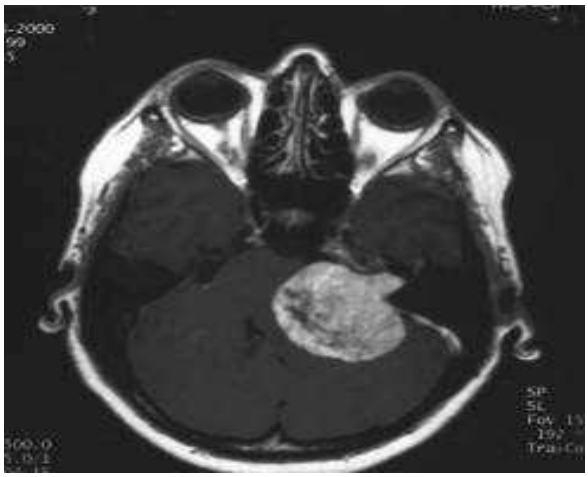

Ryc. 2. Obraz MRI oponiaka[18].

[16] http://glejak.com/oponiak-mozgu-objawy-leczenie-guza/ [dostęp: 29.11.2016].
[17] Ibidem.
[18] http://www.neurochirurgia.ump.edu.pl/03owew.htm [dostęp: 6.03.2017].

1.6. Rodzaje

Oponiaki I stopnia złośliwości według WHO z 2007r.[19]

Kryteria histologiczne upoważniające do zaliczenia oponiaka do I stopnia złośliwości spełnia ok. 90% oponiaków. Do najczęstszych w tej grupie należą postacie meningotelialna, włóknista i przejściowa. Nierzadko obraz mikroskopowy nie jest jednorodny i w obrębie tego samego nowotworu można ujawnić obszary utkania dwóch (lub nawet więcej) różnych postaci histologicznych[20].

Oponiaki charakteryzują się dużą spoistością i zwykle są dobrze odgraniczone od otoczenia. Powodują ucisk okolicznych tkanek zazwyczaj rozpychając je niż naciekając. Większość oponiaków ma powierzchnie gładką lub grudkowatą, rzadko nieregularną[21].

Oponiak meningotelialny lub zastojowy (ang. meningothelial meningioma) – praktycznie cały nowotwór składa się z monomorficznych komórek o dość wyraźnej cytoplazmie[22] i słabo zarysowanych granicach, które podzielone są wąskimi pasmami kolagenu na różnej wielkości zrazy. Charakterystyczne tutaj są wewnątrzjądrowe wpuklenia cytoplazmy, przypominające ciała wtrętowe[23]. Komórki guza podobne są do komórek ziarnistości pajęczynówki[24].

Oponiak włóknisty lub włóknotwórczy – w jego składzie dominują wrzecionowate, wydłużone komórki przypominające fibroblast[25], ułożone równolegle do siebie w szerokich, przeplatających się wzajemnie pasmach [26]. Nie tracą jednak cech komórek meningotelialnych. Bardziej rozbudowany niż w poprzednim jest komponent łącznotkankowy, który składa się z włókien retikulinowych i łącznotkankowych, miejscami dominują nad utkaniem komórkowym[27].

Oponiak przejściowy lub mieszany – cechują go liczne twory wirowe różnej wielkości składające się koncentrycznie układających się komórek nowotworowych. Jego centrum stanowi ciało piaszczkowate lub gęsto utkane skupisko komórek.

---

[19] A. Stępień, *Neurologia,* t. II, Warszawa 2014, s. 362.
[20] http://glejak.com/oponiak-mozgu-objawy-leczenie-guza/ [dostęp: 29.11.2016].
[21] A. Stępień, op. cit., s. 362.
[22] Ibidem.
[23] http://glejak.com/oponiak-mozgu-objawy-leczenie-guza/ [dostęp: 29.11.2016].
[24] A. Stępień, op. cit., s. 363.
[25] Ibidem.
[26] http://glejak.com/oponiak-mozgu-objawy-leczenie-guza/ [dostęp: 29.11.2016].
[27] A. Stępień. op. cit., s. 363

Drugim elementem guza są łącznotkankowe pasma lub komórki wrzecionowate charakterystyczne dla typu włóknistego. Proporcje układów wirowych i włóknistych są zmienne dając mu rzeczywiście obraz przejściowy lub mieszany[28].

Oponiak piaszczakowaty – twory piaszczkowate to zwapnienia o koncentrycznych układach dominujące w tym typie guza. Znajdują się one w podścielisku odpowiadając najczęściej oponiakowi przejściowemu. Z uwagi na dużą ilość zwapnień podścielisko może być często uszkodzone artefaktycznie podczas przygotowywania materiału[29].

Oponiak naczyniakowaty – ten wariant oponiaka zbudowany jest głównie z naczyń nowotworowych o różnej wielkości i o różnej budowie ściany. W tym przypadku naczynia dominują nad składem komórkowym, niekiedy wykazującym poliformizm jądrowy[30].

Oponiak drobnotorbielkowy – to rzadka, ubogo-komórkowa postać oponiaka. Guz składa się z komórek o długich wypustkach łączących się w sznury, pomiędzy którymi znajdują się niewielkie, nieregularne przestrzenie, wypełnione jednorodną, kwasochłonną substancją[31].

Oponiak wydzielniczy – ogólny obraz mikroskopowy tej rzadkiej postaci odpowiada często budowie oponiaka meningotelialnego bądź przejściowego. Cechę znamienną diagnostycznie stanowią szkliste, kwasochłonne, PAS-dodatnie skupiska w cytoplazmie komórek[32].

Oponiak z naciekami limfocytarnoplazmatycznymi – postać bardzo rzadka, której charakterystyczną cechą są wyraźne nacieki złożone z limfocytów i komórek plazmatycznych. Nacieki nie wskazują cech nowotworowych. Natomiast naturę nowotworową wykazuje podłoże typowe dla zespójniowego, włóknistego lub przejściowego. Do tej pory nie określono jednoznacznie, jakie nasilenie nacieków warunkuje rozpoznanie tego wariantu[33].

Oponiak metaplastyczny – charakteryzuje się występowaniem w swoim utkaniu ognisk metaplazji chrzęstnych, kostnych, tłuszczowych i śluzowych. Metaplastyczne zmiany są typowe dla postaci zespójnowej, włóknistej lub

[28] A. Stępień. op. cit., s. 363.
[29] Ibidem.
[30] Ibidem.
[31] http://glejak.com/oponiak-mozgu-objawy-leczenie-guza/ [dostęp: 29.11.2016].
[32] Ibidem.
[33] A. Stępień, op. cit., s. 364.

przejściowej. Tutaj również nie określono, jakie nasilenie zmian uzasadnia rozpoznanie tej odmiany[34].

Oponiaki II stopnia złośliwości według WHO z 2007r.[35]

W tej grupie sklasyfikowano trzy postacie nowotworów meningotelialnych.

Oponiak atypowy – według najnowszych doniesień stanowi on 20% całej grupy oponiaków. W jego składzie uwidacznia się kilka cech: znaczna gęstość komórek, skupienia małych komórek o dużym jądrze z wyraźnym jąderkiem, brak tendencji do tworzenia struktur cytoarchitektonicznych oraz ognisk martwicy[36].

Oponiak struniakowaty – jego cechą charakterystyczną są skupiska kwasochłonnych komórek nowotworowych wypełnionym glikogenem w PAS-dodatnim podścielisku. W tym wariancie komórki tworzą struktury beleczkowe i większe układy pławikowe. W składzie tego typu występują różne inne zmiany nowotworowe charakterystyczne dla postaci zespójniowej lub przejściowej a domieszkę tworzą nacieki limfocytarno-plazmatyczne[37].

Oponiak jasnokomórkowy – zbudowany jest z wielobocznych komórek o bogatej, jasnej cytoplazmie obfitującej w glikogen. Nowotwór zlokalizowany jest zwykle w kącie mostowo-móżdżkowym lub w okolicy ogona końskiego [38]. Charakterystyczna jest również hialinizacja ścian naczyniowych i podścieliska, źródło podaje, że może być to związane z wiekiem guza[39].

Oponiaki III stopnia złośliwości według WHO z 2007r.[40]

Nowotwory zaliczane w klasyfikacji do tej podgrupy stanowią od 1% do 2,8% wszystkich oponiaków.

Oponiak brodawkowaty – Charakterystyczne dla obrazu mikroskopowego są okołonaczyniowe struktury rzekomo brodawkowe, tworzące się prawdopodobnie

[34] A. Stępień, op. cit., s. 364.
[35] Ibidem.
[36] http://glejak.com/oponiak-mozgu-objawy-leczenie-guza/ [dostęp: 29.11.2016].
[37] A. Stępień, op. cit. s., 365.
[38] http://glejak.com/oponiak-mozgu-objawy-leczenie-guza/ [dostęp: 29.11.2016].
[39] A. Stępień, op. cit., s. 365.
[40] Ibidem.

w następstwie martwicy komórek bardziej oddalonych od światła naczyń. Częściej spotyka się ten typ u dzieci niż u dorosłych[41].

Oponiak rabdoidalny lub pałeczkowaty – cechą komórkową tego wariantu są liczne warstwy lub pasma bogate w cytoplazmę, z dystalnie położonym ciemnym jądrem i dużym jąderkiem. Źródło podaje, że komórki są tutaj otoczone dobrze widoczną błoną komórkową. W skupiskach rabdoidalnych występuje duża ilość mitoz i ognisk martwiczych[42].

Oponiak anaplastyczny – wariant ten jak sama nawa wskazuje ma wyraźne cechy anaplazji a obraz mikroskopowy wykazuje podobieństwo do obrazu oponiaków atypowych. Oponiaki anaplasyczne naciekają mózgowie zatem powinno się je rozpoznawać z dużą ostrożnością[43].

1.7. Leczenie i rokowanie

Głównie polega ono na chirurgicznej interwencji w celu usunięcia całości lub części guza. Ryzyko operacyjne jak i stopień trudności zabiegu, jest bardzo różny i zależy od położenia nowotworu względem innych struktur mózgowia, wielkości guza jak i aktualnego stanu chorego [Ryc.3.]. Łagodne histologicznie oponiaki (większość podtypów) po całkowitej resekcji wraz z przyległą oponą twardą i ewentualnie kością u znacznej większości chorych powoduje wyleczenie. Prawdopodobieństwo nawrotu w takich przypadkach w ciągu 7,5 lat wynosi około 9%. Jeżeli nie ma możliwości wycięcia bądź skoagulowania miejsca przyczepu guza zwiększa ryzyko nawrotu do 30%. Oponiaki z rodzaju atypowych, anaplastycznych i brodawkowatych nawet po całkowitym wycięciu nawracają znacznie częściej – średnio u 70% pacjentów w ciągu 8 lat. W powyższych przypadkach leczenie za pomocą radioterapii jest ważnym elementem uzupełniającym zmniejszającym ryzyko wznowy. Korzystne rezultaty przedstawiane są także po napromieniowaniu częściowo usuniętych lub w ogóle nie operowanych łagodnych oponiaków. W takich sytuacjach używano dużych dawek (45-65 Gy), co tworzy znaczne zagrożenie powikłaniami. Z tego powodu postępowanie to nie jest powszechnie stosowane. Co więcej

[41] http://glejak.com/oponiak-mozgu-objawy-leczenie-guza/ [dostęp: 29.11.2016].
[42] A. Stępień, op. cit. s., 365.
[43] Ibidem, s. 366.

radioterapia nie jest wskazana po całkowitym usunięciu łagodnych nowotworów. W niektórych przypadkach korzystna może być radioterapia stereotaktyczna lub brachyterapia[44].

Również klasyczna chemioterapia nie przynosi oczekiwanych rezultatów. Gdyż w komórkach oponiaka występują receptory progesteronowe, a ich pobudzenie prowadzi do wzrostu nowotworu. Źródło donosi, że podejmowane są próby kliniczne leczenia chorych za pomocą środków przeciwprogesteronowych, np. mifepristonu (RU-486)[45].

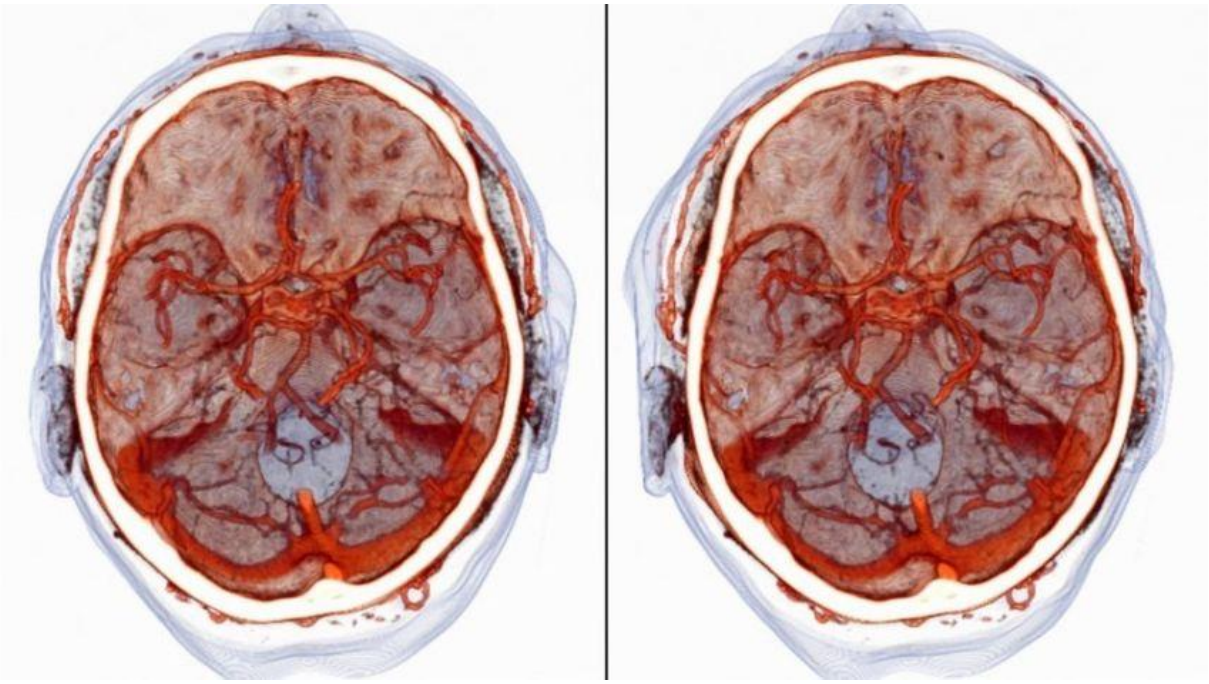

Ryc. 3. Naczyniowe struktury mózgu[46].

[44] *Nowotwory ośrodkowego układu nerwowego*, op. cit., s. 172.
[45] Ibidem.
[46] Oponiak http://glejak.com [dostęp: 6.03.2017].

2. Metodyka

Eksperyment badawczy rozpoczął się 1.08.2016 roku, a jego część główna zakończyła się 25.09.2016 roku. Następnie zabiegi wykonywane raz w miesiącu do kolejnego RM. Badanie nie jest wykonane zaraz po zakończeniu części głównej eksperymentu, gdyż akupunktura to nie chirurgia, gdzie po jednym zabiegu w badaniu diagnostycznym można zobaczyć wyraźne zmiany. Tutaj poprzez wbicie igły organizm dostaje informacje, w jaki sposób i z czym dokładnie ma sobie poradzić, wynika to ze specyfiki punktów użytych w zabiegach. Zabiegi wykonywane, co miesiąc mają na celu podtrzymywanie bodźca zadanego w części głównej i niejako przypominanie organizmowi, aby nie zapomniał o swoich obowiązkach wobec samego siebie, czyli samowyleczenia.

2.1. Cel pracy

Głównym celem pracy jest badanie wpływu nakłuwania punktów akupunktury u osoby z oponiakiem mózgu na zmianę jego rozmiarów i progresji. W eksperymencie zostaną uwzględnione zarówno zmiany opisane diagnostyką obrazową jak i te zgłaszane przez pacjentkę po zakończeniu eksperymentu.

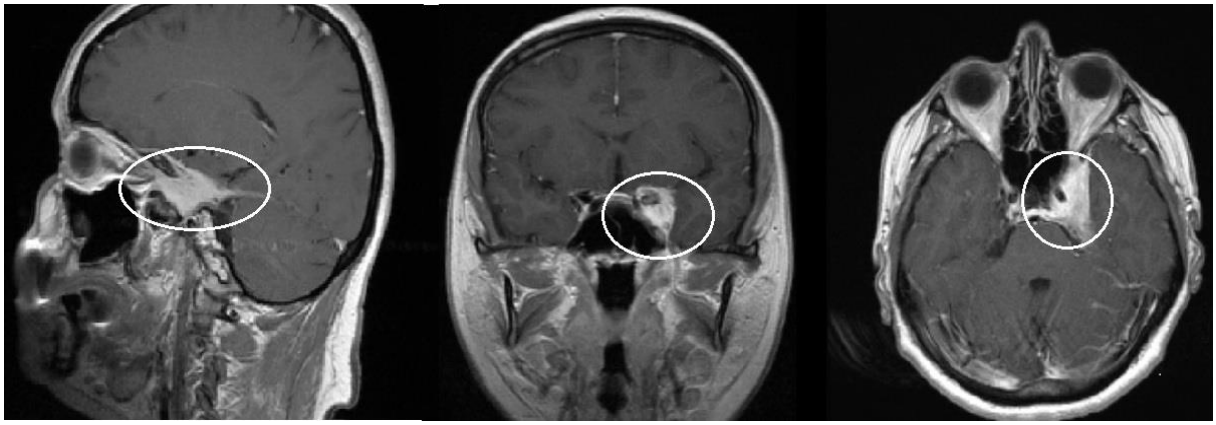

Ryc.4. Zaznaczone w 3 płaszczyznach największe wymiary oponiaka[47].

[47] Rycina zaczerpnięta z ostatniego RM pacjentki. W kółkach zaznaczony jest oponiak.

2.2. Materiał badawczy

Przedmiotem badań jest 45 letnia kobieta, u której w przeszłości wystąpiły takie objawy jak migrenowe bóle głowy i podwójne widzenie, które skłoniły ją do konsultacji z neurologiem. Ten skierował ją na rezonans magnetyczny, który określił wystąpienie oponiaka, jako nerwiakowłókniakowatość typu 2. Pacjentka od tamtego czasu regularnie, co rok ma przeprowadzane badanie RM. Od pierwszych objawów związanych z oponiakiem doszło sztywnienie nóg, które powoduje niezborność ruchów kończyn dolnych, drętwienie rąk, co utrudnia czasem podniesienie lekkiego przedmiotu (np. szklanka). Przez lata choroby kobieta próbowała dotrzeć do najlepszych specjalistów neurochirurgii w Polsce, lecz każdy, dawał podobną odpowiedź, że oponiak jest w miejscu nieoperacyjnym, gdyż jest w sąsiedztwie struktur nerwowych, które po jakiejkolwiek interwencji w nie spowodują całkowity paraliż. Po każdej wizycie dostawała zalecenia, aby się nie przemęczać, zbyt dużo nie schylać i nie denerwować, gdyż może to wywoływać zbyt duże ciśnienie śródczaszkowe, a co za tym idzie większy ucisk na nerwy. Z tego względu od 2012 roku pacjentka była przez 12 miesięcy na zasiłku rehabilitacyjnym a od lutego 2013 roku jest na rencie.

2.2.1. Rozwój choroby

13.08.2011 – zdiagnozowany oponiak mózgu po lewej stronie od siodła tureckiego.

22.05.2014 – RM wykazał zmianę wielkości 32x14x36 mm.

05.06.2015 – RM (Warszawa ul. Wiertnicza 84) zmiana 36x16x36 mm.

16.03.2016 – RM (Sz. Klin. nr 1 w Łodzi) zmiana miała już wielkość 46x25x25 mm.

10.02.2017– RM (Sz. Klin. nr 1 w Łodzi) – opis podaje brak progresji [Ryc. 4].

2.3. Prezentacja przypadku

Karta informacyjna oddziału neurologii w Tomaszowie Mazowieckim w którym przebywała pacjentka od dnia 05.08.2011 do 13.08.2011 podaje w rozpoznaniu pierwsze informacje na temat choroby po wykonaniu tomografii komputerowej (CT). Oponiaka lokalizuje po lewej stronie siodła tureckiego sięgając od stożka oczodołu do przedniego brzegu namiotu móżdżku. Po lewobocznej stronie siodła tureckiego widoczne jest rozległe pogrubienie i patologiczne wzmocnienie kontrastowe opon mózgowych (obszar o nieregularnym kształcie wielkości około 30x

17 x 13 mm, sięgające od stożka oczodołu do przedniego brzegu namiotu móżdżku, powodujące nieznaczne modelowanie płata skroniowego. Obraz badania sugeruje obecność oponiaka sięgającego do zatoki jamistej i obejmującego okolicę przebiegu nerwu V[48].

Badanie rezonansu magnetycznego (MR) mózgu i pnia mózgu z kontrastem z dnia 07.03.2013 w Końskich przyniosło nowy wymiar wielkości oponiaka 35 x 17 x 13 mm[49].

Kolejne badanie MR mózgu i pnia mózgu z kontrastem odbyło się 22.05.2014 roku również w Końskich. Oponiak uległ równomiernemu wzmocnieniu w granicach 36 x 22 x 14 mm[50].

Następne badanie MR mózgu i pnia mózgu z kontrastem w dniu 05.06.2015 wykryło zmianę wielkości 36 x 16 x 36 mm[51].

W ostatnim na dzień dzisiejszy 26.11.2016 badaniu RM mózgowia, które odbyło się 03.03.2016 roku w Szpitalu Klinicznym nr 1 w Łodzi wykazano, że zmiana ma wielkość 46 x 25 x 25 mm[52].

Opisywana zmiana nowotworowa u pacjentki została określona symbolem D33[53] jako nerwiakowłókniakowatość typu 2 (zespół MISME, ang. *neurofibromatosis, type II, NF2, bilateral acoustic neurofibromatosis, BANF, MISME syndrome, multiple inherited schwannomas, meningiomas, and ependymomas*) to jest niezłośliwy nowotwór mózgu i innych części centralnego systemu nerwowego. Lokalizacja zmiany w okolicy czołowo skroniowej w postaci fal theta i pojedynczych fal delta. W zapisie obecne są liczne artefakty[54] biologiczne.

---

[48] CT głowy pacjentki i opis lekarski wykonał dr n. med. Jarosław Dębiec, NZOZ TCZ w Tomaszowie Mazowieckim.

[49] RM głowy wykonywał specjalista radiologii i diagnostyki obrazowej Andrzej Rożek, TMS Warszawa ul. Wiertnicza.

[50] RM głowy wykonał specjalista radiologii i diagnostyki obrazowej dr n med. Marek Mosiołek, TMS Warszawa ul. Wiertnicza.

[51] RM głowy wykonał specjalista radiologii i diagnostyki obrazowej dr n med. Marek Mosiołek, TMS Warszawa ul. Wiertnicza.

[52] RM głowy wykonała specjalistka radiologii i diagnostyki obrazowej lek. med. Kamila Kuś, Zakład Radiologii – Diagnostyki obrazowej UM w Łodzi, Sz. Klin. Nr 1 w Łodzi.

[53] Terminem D33 określa się ogólnie niezłośliwy nowotwór mózgu i innych części OUN.

[54] Artefakt – nieprawidłowe zjawisko w diagnostyce i pomiarach fizjologicznych, nie jest zależne od patologicznych zmian, pojawia się z przyczyn ubocznych,

Nerwiakowłókniakowatość (ang. neurofibromatosis) sklasyfikowana została przez National Institute of Health Consensus Developmental Conference, jako dwie odrębne formy zespołów: NF I i NF II, wynikających ze zmian w dwóch genach[55].

NF typ I (choroba von Recklinghausena) – jest najczęstszą z fakomatoz, która charakteryzuje się występowaniem plam kawowych na skórze oraz guzów o typie nerwiakowłókniaków na przebiegu nerwów obwodowych. Źródło podaje, że do tej pory zidentyfikowano ponad 500 różnego typu mutacji tego genu. Większość z nich była tzw. prywatna, czyli występowała tylko w danej rodzinie[56].

NF typ II – dawniej zwana jako centralna neurofibramatoza, występuje raz na 37 tysięcy urodzeń. A jej uwarunkowania połączone są z różnymi mutacjami genu NF2, który znajduje się w 22 chromosomie. W tym typie często obserwuje się dodatnia korelację genotypowo fenotypową, a więc podobny obraz kliniczny wśród rodziny posiadającej dany typ mutacji. NF 2 ujawnia się najczęściej po 20 roku życia, rzadziej u dzieci. U 50% pacjentów z tym typem występują oponiaki, ale możliwe są też nerwiaki czy glejaki. Większość tych guzów nie ma charakteru złośliwego, lecz ze względu na lokalizacje są przyczyną znacznych powikłań pooperacyjnych i wcześniejszej śmiertelności[57].

Obecnie pacjentka zajmuje się drobnymi pracami, nie tak ciężkimi jak do czasu diagnozy oponiaka. W ciągu ostatniego roku ograniczyła spożywanie mięsa i zaczęła regularnie chodzić na spacery. Ważnym dla całokształtu wizji osoby może być to, że nigdy nie spożywała alkoholu i nie paliła papierosów. Urodziła jedno dziecko w wieku około 20 lat. Obecnie wspólnie z mężem mieszkają w niewielkiej miejscowości w centralnej Polsce. Powinno mieć to wymierny wpływ na stan zdrowia, gdyż nie jest to miejsce mocno zurbanizowane a samo mieszkanie znajduje się w niedalekiej okolicy od lasu. Z punktu widzenia akupunktury tudzież medycyny naturalnej to środowisko niesprzyjające powstawaniu nowotworu, lecz dzisiejsza rzeczywistość niesie za sobą szereg niebezpieczeństw związanych z ułatwieniami i komfortem życia. Po przeczytaniu wielu książek i artykułów doszedłem do następującego wniosku.

---

związanych z techniką przygotowywania materiału, wykonaniem badania, zakłóceniami aparatury, itp.
http://onkologia-online.pl/dictionary/filter?search_word=Artefakt&search [dostęp: 29.11.2016].

[55] *Nowotwory ośrodkowego układu nerwowego*, op. cit., s. 224.

[56] *Neuropatologia,* J. Dymecki (red), J. Kulczycki (red), Wrocław 2005, s. 96.

[57] Ibidem.

Pacjentka kilka lat przed zdiagnozowaniem tej dolegliwości zaczęła prowadzić działalność gospodarczą, co wiązało się z odbieraniem dużej ilości telefonów, z początku był to telefon stacjonarny, ale kiedy urządzenia mobilne stały się bardziej popularne, telefon stacjonarny odszedł do lamusa. Spowodowało to niewątpliwie zmianę ilości przyjmowanego promieniowania w okolicach głowy pacjentki. A jak dowiedli tego specjaliści oponiaki są bardzo reaktywne na każdy rodzaj promieniowania[58].

2.4. Metodologia

Od 1 sierpnia 2016r. do 25 września 2016r. zostało przeprowadzonych 21 zabiegów akupunktury, czyli równo po 3 na każdy tydzień, kolejne zabiegi raz w miesiącu do kolejnego RM. Punkty były nakłuwane w kolejności, jaką podałem poniżej. Sama technika nakłuwania polegała głównie na znalezieniu efektu odbicia, czyli tzw. de qi. Jest to efekt działania igły na punkt akupunkturowy wywołujący uczucie rozpierania, mrowienia czasem nawet przejścia prądu wzdłuż meridianu. Za każdym razem podczas zabiegu igły wbijane były prostopadle do płaszczyzny ciała i pozostawiane tam na czas około 15 minut bez żadnych manipulacji. Po zabiegach pacjentka czuła się dobrze i zazwyczaj udawała prosto na spoczynek. W tym czasie pacjentka nie przechodziła żadnych chorób, lecz to był okres największej aktywności fizycznej. Większość zabiegów przeprowadzona była wieczorem lub późnym wieczorem, kiedy skończyła wszystkie obowiązki. Nadmieniam, że mimo to nie wykonywała ciężkich prac. Ważnym spostrzeżeniem dla osób zajmujących się medycyną chińską może być okres, w którym były wykonywane zabiegi. Było wtedy bardzo ciepło, często zdarzały się gorące dni.

Punkty użyte przy wykonywaniu zabiegów w kolejności:

GB 5 - *Xuan Li*, Zawieszony Regulator.

Sp 6 - *San Yin Jiao*, Połączenie Trzech Yin.

Du 20 – *Bai Hui*, Zbiór Wszystkich Meridianów.

[58] A. Stępień, op. cit., s. 362.

Na meridianie Pęcherzyka Żółciowego (GB 5) i Śledziony (Sp 6) punkty są symetryczne, czyli po jednym na każdą połowę ciała, natomiast na meridianie Zarządzającym (Du20) punkt jest tylko jeden, co daje łącznie 5 punktów na każdą sesję. Punkty GB 5 i Du 20 użyte zostały, jako punkty lokalnie działające a Sp 6 jako punkt dalekiego oddziaływania w celu wzmocnienia efektu działania lokalnie użytych igieł.

2.4.1. Badanie rezonansem magnetycznym (MR)

Najlepszą jak dotąd metodą obrazowania OUN jest RM. Dzięki wysokiej rozdzielczości liniowej, swoistości tkankowej i możliwości czynnego obrazowania. Ostatnio zauważalna jest tendencja do stosowania badań czynnościowych m.in. do obrazowania dyfuzyjnego (DWI). DWI jest już standardową czynnością protokołu badania mózgu, a zasadą działania jest uwidocznienie obszarów, w których dochodzi do ograniczeń fizjologicznych ruchu cząstek wody. Pozwala to na wczesne wykrywanie niedokrwienia oraz zmian naczyniopochodnych. Innym rodzajem badań czynnościowych RM jest badanie perfuzyjne MR (PWI), które prezentuje miąższowy przepływ krwi w mózgu. PWI wykonywane jest w celu dokładnej oceny guzów mózgu przy zastosowaniu środka kontrastującego jednak stopniowo powszechne staje się nieinwazyjne badanie perfuzji w technice ASL[59].

2.4.2. Igły do akupunktury użyte w eksperymencie

Zabiegi wykonywane za pomocą igieł akupunkturowych o wielkości 0,25 x 40 mm z firmy LucasMed [Ryc. 5].

[59] *Neurologia kliniczna w praktyce homeostaza mózgu,* R. Mazur (red), G. Osiński (red), Inowrocław 2016, s. 284-285.

Ryc.5. Igły używane do zabiegów akupunktury[60].

2.5. Zabiegi

Zabieg nr 1. 1.08.2016r.

Punkty w kolejności GB 5, Sp 6, Du 20.

Pozycja siedząca.

Uwagi: Pacjentka przy nakłuwaniu GB 5 po prawej stronie miała silne odczucie, którego dokładnie nie potrafiła sprecyzować. A przy Sp 6 również po prawej stronie poczuła silny prąd idący do palucha, który określiła: *jakby strzała przeszła mi po nodze*. Natomiast Du 20 był bezobjawowy.

Zabieg nr 2. Środa 3.08.2016r.

Punkty w kolejności jak wyżej – na każdym zabiegu.

Pozycja leżąca.

Uwagi: bez szczególnych oznak de qi, lecz pacjentka mocniej bólowo odczuwała nakłucia.

Zabieg nr 3. Sobota 6.08.2016r.

Pozycja siedząca.

Uwagi: Mocno odczuty punkt GB 5 po prawej stronie, pacjentka aż podniosła ręce w górę po nakłuciu. Reszta punktów jedynie z delikatnymi objawami.

Na koniec zabiegu pojawienie się krwi z GB 5 po prawej stronie, Sp 6 po lewej stronie i Du 20.

Zabieg nr 4. Poniedziałek 8.08.2016r.

Pozycja siedząca.

Uwagi: po nakłuciu GB 5 po lewej stronie pacjentka poczuła go w samym oku.

Zabieg nr 5. Środa 10.08.2016r.

Pozycja siedząca.

[60] http://www.lucasmed.com.pl [dostęp: 29.11.2016].

Uwagi: punkt Sp 6 po prawej stronie (po raz kolejny) dał się mocno odczuć, jako silny prąd, po czym pacjentka mówiła, że czuje jak mrówki jej chodzą i robi się jej ciepło w stopę. Po15 minutach tuż przed wyjęciem igieł pacjentka czuje prądy w kolanie i biodrze po prawej stronie.

Zabieg nr 6. Piątek 12.08.2016r.
Pozycja siedząca.
Uwagi: przy nakłuwaniu Sp6 obustronnie pojawiło się uczucie prądu a następnie mrowienia w stopie. Inne punkty spokojnie.

Zabieg nr 7. Niedziela 14.08.2016r.
Pozycja siedząca.
Uwagi: dziś pacjentka nie czuła się najlepiej, mówiła, że było to spowodowane najprawdopodobniej przejedzeniem. Po wbiciu GB5 uskarżała się, że zaraz zwymiotuje. Po zmianie pozycji na leżącą poczuła się na tyle dobrze, że mogliśmy kontynuować zabieg.

Zabieg nr 8. Środa 17.08.2016r.
Pozycja leżąca.
Uwagi: zabieg odbył się spokojnie.

Zabieg nr 9. Piątek 19.08.2016
Pozycja siedząca.
Uwagi: Punkt GB5 po lewej stronie i Sp6 po prawej zostały bardzo mocno odczute.

Zabieg nr 10. Niedziela 21.08.2016r.
Pozycja siedząca.
Uwagi: uczucie prądu w punkcie Sp6.

Zabieg nr 11. Środa 24.08.2016r.
Pozycja siedząca.
Uwagi: u pacjentki podczas zabiegu pojawiły się emocje strachu i złości.

Zabieg nr 12. Niedziela 28.08.2016r.

Pozycje siedząca.
Uwagi: zabieg wykonany w godzinach maksymalnej aktywności wątroby około godziny po północy. Tylko punkty Sp6 dały mocne odczucie prądowe.

Zabieg nr 13. Środa 31.08.2016r.
Pozycja siedząca.
Uwagi: zabieg odbył się bez większych odczuć pacjentki.

Zabieg nr 14. Piątek 2.09.2016r.
Pozycja siedząca.
Uwaga: po wbiciu igieł w punkty GB5 pacjentka miała uczucie ściskania w głowie.

Zabieg nr 15. Niedziela 4.09.2016r.
Pozycja siedząca.
Uwagi: po raz kolejny w punktach Sp6 silne odczucia prądu.

Zabieg nr 16. Wtorek 6.09.2016r.
Pozycja siedząca.
Uwagi: pacjentka zgłosiła, że zaczęła lepiej widzieć przez ostatnie dni. Punkty Sp6 mocno odczute.

Zabieg nr 17. Czwartek 8.09.2016r.
Pozycja leżąca.
Uwagi: podczas nakłuwania po lewej stronie punktu GB5 pacjentka miała odczucia w nodze. Również punkt Du20 delikatnie się zamanifestował.

Zabieg nr 18. Sobota 10.09.2016r.
Pozycja leżąca.
Uwagi: pacjentka podczas zabiegu była spokojna. Po zabiegu powiedziała, że czuła lekki ból i wskazała dokładnie na meridian śledziony po prawej stronie. Pacjentka dostała okresu.

Zabieg nr 19. Poniedziałek 12.09.2016r.

Pozycja siedząca.
Uwagi: zabieg przebiegł spokojnie z uśmiechem pacjentki.

Zabieg nr 20. Środa 14.09.2016r.
Pozycja siedząca.
Uwagi: zabieg przebiegł bardzo spokojnie. Pacjentka nie daje już większych oznak nakłuwania jakby się przyzwyczaiła. Postanowiłem zrobić większą przerwę od zabiegów.

Zabieg nr 21. Niedziela 25.09.2016r.
Pozycja siedząca.
Uwagi: mocne odczucia po lewej stronie punktu GB5.

Zabieg nr 22. Poniedziałek 31.10.2016r.
Pozycja siedząca.
Uwagi: delikatne odczucia punktów GB5 i mocniejsze Sp6.

Zabieg nr 23. Niedziela 27.11.2016r.
Pozycja leżąca.
Uwagi: pacjentka dużo spokojniej podchodzi do zabiegów, na początku zdarzała się panika przed nakłuciami a teraz już tego nie ma.

Zabieg nr 24. Wtorek 27.12.2016r.
Pozycja siedząca.
Uwagi: punkt Sp6 z mocnymi odczuciami, po wyjęciu igieł kropelka krwi z prawej strony.

2.6. Uzasadnienie wyboru punktów

GB 5 – z wykładów w szkole zanotowałem, że punkt ten ukierunkowuje wiatr, przyspiesza przepływ w kolateralach, poprawia funkcjonowanie mózgowe a wskazaniami do użycia go są zatory mózgowe. Wybrałem ten punkt również

dlatego, że jest w bardzo bliskiej okolicy od epicentrum schorzenia jako punkt działający lokalnie. Kolejną wytyczną, jaka skłoniła mnie do jego wybory był sam meridian pęcherzyka żółciowego, gdyż choroby o charakterze jednostronnym mają związek z właśnie tym meridianem.

Du20 – jest punktem leżącym w centralnej części głowy i często używanym przy wszelkiego rodzaju dolegliwościach z nią związanych takich jak bóle, zawroty jak również niedokrwienia[61]. Z własnych notatek ze szkoły mogę dodać to, że punkt ten przywraca wszystkiemu swoje naturalne miejsce. Lecz użyty został głównie lokalnie w celu poprawienia krążenia w mózgu.

Sp6 – został użyty jako punkt dalekiego oddziaływania, który również ma wpływ na okolice głowy i jej zawroty jak również ogromny wpływ na odpowiednie odżywienie organizmu. Notatki z zajęć podają też, że wspiera on proces ewolucji. Drogą dedukcji odpowiednie odżywianie i wsparcie ewolucji skłoniło mnie do wyboru tego punktu, gdyż spełnienie powyższych aspektów jest niezbędne jak dla mnie przy wszelkiego rodzaju zmianach degeneracyjnych człowieka.

[61] E. L. Maczeret, I. Z. Samosiuk, *Akupunktura i inne formy refleksoterapii*, Warszawa 1990, s. 127.

3. Wyniki

Badanie z dnia 10.02.2017 roku określiło aktualny stan chorobowy pacjentki. Dla krótkiego przypomnienia przedstawię meritum ostatniego badania, które odbyło się 11 miesięcy temu, zmiana miała wtedy rozmiary 46 x 25 x 25 mm. Natomiast we wcześniejszym do poprzedniego (ok. 20miesiecy temu) było to 36 x 16 x 36 mm. Zatem istotnie zmieniła się wielkość opisywanej zmiany. Nadmieniam, że poprzednie badanie względem obecnego, które za chwilę przedstawię odbyło się w tej samej placówce a mianowicie w Zakładzie Radiologii – Diagnostyki Obrazowej Uniwersytetu Medycznego w Łodzi. Jest to Szpital Kliniczny Nr 1 w Łodzi znajdujący się przy ulicy Kopcińskiego 22. Został tam wykonany rezonans magnetyczny – RM głowa: mózgowie z kontrastem. A oto opis badania: *Badanie RM głowy wykonano w obrazach T1 i T2 zależnych, w płaszczyznach osiowych, czołowych i strzałkowych, przed i po dożylnym podaniu środka kontrastowego oraz w sekwencji FLAIR, DWI i SWI. W porównaniu do badania RM głowy z dn. 03.03.2016 obraz, wielkość i zakres naciekania sąsiednich struktur oponiaka okolicy siodła tureckiego i skrzydła większego k. klinowej po stronie lewej* ***nie uległ istotniej zmianie. Brak cech progresji nacieku neoplazmatycznego.*** *Podobnie nie uległy zmianie liczne, drobne, pdp. poniedokrwienne ogniska istoty białej półkul mózgu. Poza tym struktury mózgowia bez zmian ogniskowych. Układ komorowy nieposzerzony, bez ucisku i przemieszczeń. Rezerwa płynowa podpajęczynówkowa zachowana*[62].

Niestety do powyższego badania nie został dołączony opis, który jednoznacznie określałby aktualne wymiary oponiaka, co nie pozwala dokładnie określić jak zachowała się ta struktura pod wpływem zabiegów akupunkturowych. Interesujące może być, czy zaszły jakiekolwiek zmiany, jeżeli chodzi o długość lub szerokość. Do badania załączona jest płyta CD, z której każdy specjalista ds. radiologii może odczytać szczegółowe informacje. Nadmieniam również, że nie ma żadnych powiązań między osobami opisującymi a pacjentką lub przeprowadzającym eksperyment badawczy. Wszyscy lekarze i doktorzy zostali wybrani losowo, tylko i wyłącznie ze względu na czas i miejsce badania i opisy tychże badań. Nie ma więc możliwości, aby

[62] RM głowy opisała dr n. med. Magdalena Marchwicka-Wasiak, Zakład Radiologii – Diagnostyki obrazowej UM w Łodzi, Sz. Klin. Nr 1 w Łodzi.

badania i ich opisy w jakikolwiek sposób mogły zostać przedstawione w sposób subiektywny na korzyść czy też na niekorzyść przeprowadzającego eksperyment. Tak więc, żadna ze stron nie miała jakiegokolwiek interesu wyłączając jedynie dobro pacjenta.

Ze względu na dużą rozbieżność czasową badań (około roku) oraz faktu różnych lekarzy opisujących badanie, postanowiłem w celu ujednolicenia udać się osobiście do doświadczonego radiologa z wieloletnim stażem pracy, aby ujednolicił pomiary i określił wielkość ewentualnej zmiany pomiędzy badaniami RM. Po obejrzeniu zdjęć RM stwierdził, że praktycznie nie ma żadnych różnic w obu badaniach. Po zmierzeniu okazało się, że jedynie w sekwencji AXT1[63] po kontraście widać niewielką zmianę wskazującą na zmniejszenie się oponiaka z 47 mm do 45 mm w płaszczyźnie przednio-tylnej, lecz klinicznie nie ma to znaczenia. W sekwencji CORT1[64] po kontraście w płaszczyźnie poprzecznej wyszedł dokładnie ten sam rozmiar, czyli 18,4 mm jak również w płaszczyźnie górno-dolnej jest taki sam, czyli 25 mm.

[63] Sekwencja obrazowania w RM.
[64] Ibidem.

4. Wnioski

Przed rozpoczęciem pisania tej pracy został określony pewien cel badawczy a mianowicie, jaki jest wpływ nakłuwania punktów akupunkturowych u osoby z oponiakiem mózgu na zmianę jego rozmiarów i progresji. To pionierskie badanie obarczone było pewnym ryzykiem. Główną obawą było to, że w trakcie prowadzenia badań stan pacjentki może się pogorszyć i dalsze prowadzenie eksperymentu będzie niemożliwe. Zostałem o tym oczywiście poinformowany przed przystąpieniem do tego zadania przez opiekuna mojej pracy dyplomowej. Mimo to podjąłem ryzyko świadomy, że pracy mogę nie ukończyć w sposób zaplanowany. Wszystko przebiegło jednak pomyślnie, a uzyskane wyniki są interesujące dla akupunkturzystów pracujących z pacjentami z łagodnymi nowotworach centralnego układu nerwowego. Chciałbym zwrócić uwagę, że jestem początkującym adeptem akupunktury, zatem osiągnięty efekt terapeutyczny mógłby być prawdopodobnie lepszy u doświadczonego akupunkturzysty. Diagnostyka obrazowa RM jednoznacznie wskazuje, że po zastosowaniu akupunktury oponiak przestał się powiększać. Ponadto, nastąpiła poprawa w dolegliwościach zgłaszanych przez chorą. W tym samym okresie pacjentka zgłaszała, że zmniejszyła się częstotliwość bólów głowy oraz zaburzeń związanych z podwójnym widzeniem. Objawy tupu zez nie uległy zmianie. Są one jednak trudne do opisania.

Trudno jednoznacznie stwierdzić, czy rozrost oponiaka uległ remisji samoczynnie, czy jest to konsekwencja zastosowanych zabiegów akupunktury. Słaba stroną badania jest fakt, że dotyczyła ona wyłącznie jednej osoby, a okres monitoringu wynosił 12 miesięcy. Wskazane byłoby przeprowadzić podobny eksperyment na większej grupie z obserwacją do pięciu lat. Nie znalazłem naukowych artykułów na temat remisji oponiaków. Lecz taki proces może istnieć i nie można go wykluczyć, jeżeli chodzi o obiektywny wynik, gdyż mógł on zdarzyć się akurat w czasie ostatniego roku.

5. Dyskusja

Temat leczenia oponiaka mózgu za pomocą akupunktury jest bardzo wąsko opisany. W internetowych źródłach naukowych[65,66,67] do jakich dotarłem są tylko nieliczne wskazówki i porady jak zajmować się tą jednostką chorobową. Nie ma tam szczegółowych informacji na temat punktów akupunktury jakich należy używać w tejże jednostce. Co więcej nie znalazłem żadnych badań związanych z leczeniem akupunkturą chorób mózgu, co utrudnia mi przeprowadzenie dyskusji. W książce: Akupunktura. Praktyczny przewodnik po chińskiej sztuce medycznej s. 110-112 znalazłem jedynie wskazania punktów w niektórych jednostkach neurologicznych. Lecz nie były przedstawione tam badania z użyciem tych punktów. Jeden z punktów, który polecany jest przez autora profesora Tsolmonpureva pokrywa się z punktem, który użyłem w swoim eksperymencie a mianowicie jest to Baihui – Du 20.

W tym miejscu, jako że trudno będzie mi skonfrontować moje wyniki z innymi wynikami na ten czy nawet podobny temat (ze względu na ich brak), czyli wpływu akupunktury na oponiaka mózgu lub chociażby inne guzy mózgu chciałbym przedstawić artykuł znaleziony czasopiśmie *Nature* na temat wpływu akupunktury na aktywność mózgu. Redaktorem artykułu niezależny dziennikarz naukowy Andreas von Bubnoff. Podtytuł artykułu w wolnym tłumaczeniu to *medyczne użycie igieł znaczy więcej niż placebo* a tekst rozpoczyna się od stwierdzenia, że akupunktura ma mierzalny, a jak do tej pory niezbadany do końca wpływ na mózg, jaki odkryli naukowcy z Wielkiej Brytanii. Badania na ten temat udowadniają, że pacjenci korzystający z akupunktury, mają korzyści nie tylko ze względu na oczekiwania[68].

Zespół badawczy użył sposobu obrazowania mózgu, aby pokazać, że leczenie prawdziwymi igłami uaktywnia tylko te obszary mózgu, na które działają igły. Obszary mózgu na ekranie podczas badania zapalają się. *To pierwsze badania obrazowania mózgu, które wykazały działanie poza placebo* - mówi George Lewith,

[65] https://www.ncbi.nlm.nih.gov/pmc/articles/PMC5056287/ /pmc/articles/PMC4503145/, /pmc/articles/PMC2945461/ [dostęp 21.11.2016].

[68] http://www.nature.com/news/2005/050425/full/news050425-12.html [dostęp 1.3.2017].

ekspert w dziedzinie medycyny komplementarnej na University of Southampton, który kierował badaniami[69].

Mechanizm za to odpowiedzialny jest daleki od naszego zrozumienia klinicznego, a próby z użyciem akupunktury mają mieszane rezultaty. *W niektórych próbach to działa, a w innych nie, jest to bardzo skomplikowane*, mówi Ted Kaptchuk, badacz akupunktury na Harvard University w Bostonie, Massachusetts. Część tego zamieszania może być powodowana przez złe zdefiniowanie kontroli w testach akupunktury, mówią eksperci. Niektóre badania, na przykład używają igieł na punkty nie-akupunkturowe. Ale może to po prostu udowodnić, że igłowanie jest skuteczną metodą leczenia[70].

Dla lepszego efektu, drużyna Lewitha użyła chowaną igłę, w ten sposób nie wnikała ona w skórę, ale pacjenci przekonani byli, że to robi. Badana grupa, która składała się z 14 pacjentów z artretycznym bólem kciuków była poddana zarówno prawdziwą akupunkturą, a także „tępymi" igłami, które nie wnikają w skórę. W ostatnim przypadku pacjenci zostali poinformowani, że procedura nie powinna mieć na nich żadnego wpływu. Naukowcy następnie wykorzystali Pozytonową Tomografię Emisyjną do pomiaru aktywności mózgu. Zarówno placebo i prawdziwe leczenie doprowadziło do aktywacji mózgu w tych obszarach i odpowiedź, jaką było uwalniane przeciwbólowych substancji przez mózg[71].

Prawdziwa akupunktura powoduje wzrost aktywność również w innym obszarze mózgu zwanym insula (część kresomózgowia), który stanowi część kory mózgowej. Nie jest powszechnie jasne, co oznacza ta aktywność, mówi Lewith, ale wykazuje to jakiś realny efekt. *Chcemy dowieść słuszności, że akupunktura jest częściowo modulowana jest przez oczekiwania, ale prawdopodobnie również reguluje efekt rzeczywistego leczenia* - mówi Lewith. Raporty na ten temat można znaleźć w czasopiśmie NeuroImage. Lewith dodaje, że jego wcześniejsze prace wykazały, że oczekiwania wliczone są w zalety akupunktury. W badaniu z udziałem osób z przewlekłym bólem karku, odkrył efekt placebo wliczony w około 80% uwolnień od bólu. Kaptchuk mówi, że studia na ten temat powinny pomóc naukowcom zaprojektować lepsze badania kliniczne akupunktury w przyszłości. "Te studia dają

---

[69] http://www.nature.com/news/2005/050425/full/news050425-12.html [dostęp 1.3.2017].
[70] Ibidem.
[71] Ibidem.

wyjaśnienie możliwych mechanizmów, dzięki którym akupunktura działa, a poprzez zrozumienie mechanizmów możemy zaprojektować lepsze placebo," podaje University of Southampton[72].

W badaniach prowadzonych między innymi przez White'a i Lewitha metodą randomizacji pt. Akupunktura versus placebo-leczenie chronicznego bólu szyi, przeprowadzonych na 135 pacjentach z jednorocznym follow-up. Pacjenci biorący udział w badaniu wybrani byli z dwóch największych szpitali Wielkiej Brytanii. Rekrutacja osób do badania polegała na wybraniu tych, których punktem końcowym był ból szyi (według analogowej skali) 1 tydzień po zakończeniu leczenia szpitalnego. Kolejnymi wskazaniami do wyboru był formularz niepełnosprawności szyi (Short Form-36) i zażywanie środków przeciwbólowych. Pacjenci zostali losowo przydzieleni do otrzymywania, przez tygodnie, 8 zabiegów za pomocą akupunktury lub z imitacją udawaną elektryczną stymulacją punktów akupunktury za pomocą urządzenia do elektroakupunktury. Rezultaty przyniosły podobne skutki na obie grupy badanych (wyraźna poprawa pojawiała się od 1 do 5 tygodnia) z 12% korzyścią dla stosowania igieł. Wtórne badania przyniosły podobne rezultaty. Wszystkie zabiegi były przeprowadzone przez jednego akupunkturzystę. Chociaż kontrola była wiarygodna nie może ona naśladować procesu igłowania. W badaniu nie była uwzględniona grupa bez interwencji. Podsumowując akupunktura redukuje ból szyi i statystycznie ma lepszy efekt niż placebo[73]. Badanie to umieściłem z racji bliskości struktur tj. mięśni, ścięgien, przyczepów, powięzi do mojego opisywanego przypadku. I tu nasuwa się kolejne pytanie do badawczego podglądu czy ból i napięcie mięśni szyi mają wpływ na jakiekolwiek zmiany w mózgu? Śmiem twierdzić, że tak gdyż zaburzenia wywołane przez powyższe dolegliwości niebagatelnie wpływają na przepływ krwi do głowy, uciski naczyniowe, nerwowe i poprzez przeniesienie samych napięć z szyi do głowy.

Przez otwór wielki, który znajduje się u podstawy czaszki [Ryc. 6] tuż nad powierzchnią szyi [Ryc. 7] (więc ich struktury bezpośrednio łączą się) przechodzą takie struktury jak rdzeń przedłużony (*medulla oblongata*) wraz z zespołem opon, który przyczepia się w obrębie otworu i przechodzi dalej jako system oponowy

[72] http://www.nature.com/news/2005/050425/full/news050425-12.html [dostęp 1.3.2017].

[73] https://www.ncbi.nlm.nih.gov/pubmed/15611488?dopt=Abstract&holding=npg [dostęp: 1.03.2017].

rdzenia kręgowego w kanale kręgowym. Znajdziemy tam również korzeń rdzeniowy nerwu dodatkowego (XI) (*r. spinalis n. accessorius*), tętnice kręgowe (*aa. vertebrales*), przednie i tylne tętnice rdzeniowe (*aa. spinałeś anterior et posterior*) oraz żyłę rdzeniową (*v. spinalis*). Należy pamiętać również o malutkim, ale ważnym mięśniu, jakim jest m. prosty tylny głowy mniejszy (*m. rectus capitis posterior minor*). Którego część włókien łączy się bezpośrednio z włóknami opony twardej, przez co ma istotne znaczenie kliniczne i praktyczne gdyż oponiaki w dużej części przyczepione są do opony twardej jak zostało to już wyjaśnione we wcześniej.

Ryc. 6. Otwór wielki pod ukosem[74].

Ryc. 7. Otwór wielki[75].

Opona twarda rdzenia stanowi przedłużenie opony twardej mózgowej. Jej blaszka zewnętrzna przylega ściśle do brzegów otworu politycznego wielkiego, w którego obrębie worek opony twardej rdzenia składa się już z jednej blaszki wewnętrznej. W kanale kręgowym istnieją częściowe połączenie opony z kanałem kostnym, ale połączenia te występują tylko z boków – wypustki otaczającej nerwy rdzeniowe, przyrośnięte do otworów międzykręgowych i przodu – połączenie z więzadłem podłużnym tylnym. Od tyłu, pomiędzy oponą a ścianą kostną istnieje wolna przestrzeń nadtwardówkowa, wypełniona splotami żylnymi i tkanką tłuszczową. Opona twarda zabezpiecza także dodatkowo korzenie nerwów rdzeniowych, między innymi przed wyrwaniem z rdzenia. Opona stanowi strukturę kolagenowo – włóknistą. Pionowe ułożenie włókien kolagenu nadaje jej wytrzymałość równą więzadłom. Przednia opona twarda styka się z tylnym więzadłem podłużnym i przednią ścianą kanału kręgowego. Jest ona rozluźniona przy ruchach zgięcia i wyprostu, gdyż ściana

[74] http://www.fizjopassion.pl/otwor-wielki/ [dostęp: 6.03.2017].
[75] http://www.atlanteanatcomp.unito.it [dostęp: 6.03.2017].

kanału zmienia się długość w niewielkim stopniu. Opona twarda położona od tyłu poddawana jest innym naprężeniom [Ryc. 8]. *Wynika to z tego, że otwór wielki unosi się przy ruchach zginania – prostowania o 4 cm, przez co pociąga rękawy korzeniowe ku górze. Naciągana mocno opona tylna w czasie zmiany ustawienia kręgosłupa z lordotycznego na kifotyczne uciska rdzeń ku przodowi i ku dołowi w stronę przedniej ściany kanału kręgowego* [76].

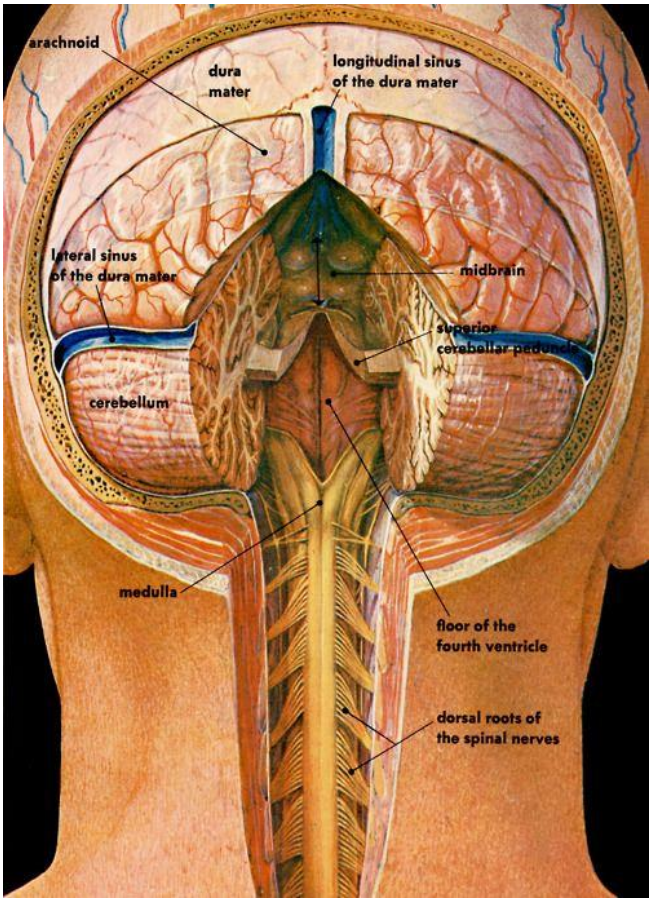

Ryc.8. Relacje opony twardej z innymi strukturami mózgu. *Arachnoid* = pajęczynówka, *dura mater* = opona twarda, *longitudinal sinus of the dural mater* = zatoka strzałkowa opony twardej, *midbrain* = śródmózgowie, *superior cerebral sinus* = górna zatoka móżdżku, *floor of the fourth ventricle* = podstawa czwartej komory, *dorsal roots of the spinal nerves* = korzenie tylne nerwów kręgowych, *medulla* = rdzeń przedłużony, *cerebellum* = móżdżek, *lateral sinus of the dural matter* = zatoka boczna opony twardej[77]

[76] http://www.edukacja.edux.pl/p-20890-anatomia-i-fizjonomia-odcinka-ledzwiowego.php [dostęp: 6.03.2017].
[77] https://pl.pinterest.com/pin/213076626099192083/ [dostęp : 3.04.2017].

Głębsze relacje z potylicy, kręgu szczytowego i obrotowego.

Więzadła, które bezpośrednio łączą kręg obrotowy z potylicą to błona nakrywkowa, więzadła krzyżowe, dwa więzadła skrzydłowe i więzadło szczytowe. Te więzadła tworzą bardzo ważną rolę jako system jednolitej triady. Tkanki te ściśle łączą potylicę, kręg szczytowy i obrotowy. Więzadła pokrywające są powierzchowne do więzadeł krzyżowych, które z kolei są powierzchowne do skrzydłowych i szczytowych więzadeł[78].

Błonę nakrywkową można traktować, jako rozszerzenie dogłowowe z tylnego podłużnego więzadła kręgosłupa. Jest to mocne, szerokie pasmo, pokrywa więzadła i jest w ścisłym związku z więzadłem poprzecznym. Błona nakrywkowa łączy tylną powierzchnię kręgu obrotowego do potylicy, a z przodu otwór wielki z klinem potylicy. To połączone jest z oponą twardą, gdzie opona twarda przywiązana jest do podstawnej części potylicy. Siły ściskające w obszarze kręgosłupa szyjnego generalny i bezpośredni wpływ na układ oponowy za pomocą tego związku. Jeśli błona nakrywkowa jest w skurczu to potylica, kręg szczytowy i obrotowy będą skompresowane razem[79].

Więzadło krzyżowego składa się z więzadła poprzecznego i jego górnego rozszerzenia (*crus superious*) i dolnego (*crus inferius*) [Ryc. 10]. Jego środkowa część, więzadło poprzeczne, jest grubym i mocnym pasmem, który wygina wszerz kręg szczytowy i troczki zęba obrotnika w miejscu. Błona maziowa wokół kręgu obrotowego umożliwia jego obrót w przestrzeni poprzez przedni łuk kręgu szczytowego i więzadło poprzeczne, jak trzpień w stawie kulistym. Górne rozszerzenie więzadła krzyżowego idzie do klina potylicy, gdzie powyżej górne włókna łączą się z oponą. Jego dolne przedłużenie przyłącza się do granicy tylnej trzonu kręgu obrotowego. Więzadła krzyżowe pomagają wiązać trzy kości w jedną jednostkę funkcyjną. Skurcze utrzymywane w nich będą oczywiście skompresować je razem[80]. Więzadła skrzydłowe są silnymi przewodami łączącymi po obu stronach kręg obrotowy do kłykciowych części potylicy. Przechodzą one ukośnie i górno-bocznie od obrotnika do potylicy. Wraz z więzadłem szczytowym, pomagają w zawieszeniu kręgu szczytowego z potylicą[81] [Ryc. 11].

---

[78] F. Sills, *Craniosacral biodynamics,* t. II, Berkeley California 2003, s 118-119.
[79] Ibidem.
[80] Ibidem.
[81] Ibidem..

Więzadło koniuszka rozciąga się od wierzchołka obrotnika i łączy go z przednią stroną otworu wielkiego, zawieszając ząb obrotnika z potylicą. Więzadło koniuszka może być uważane za szczątkowy krążek międzykręgowy i ponadto zawiera ślady struny grzbietowej. Jego włókna również łączą się z oponami czaszki[82].

Na stronie Mayo Clinic – niedochodowej fundacji badań medycznych, która zatrudnia 4,500 lekarzy i naukowców zajmujących się wysoce wyspecjalizowaną opieką od 128 lat[83] znalazłem informację na temat alternatywnego leczenia oponiaków mózgu. Mówią oni, że nie można wyleczyć oponiaka mózgu za pomocą

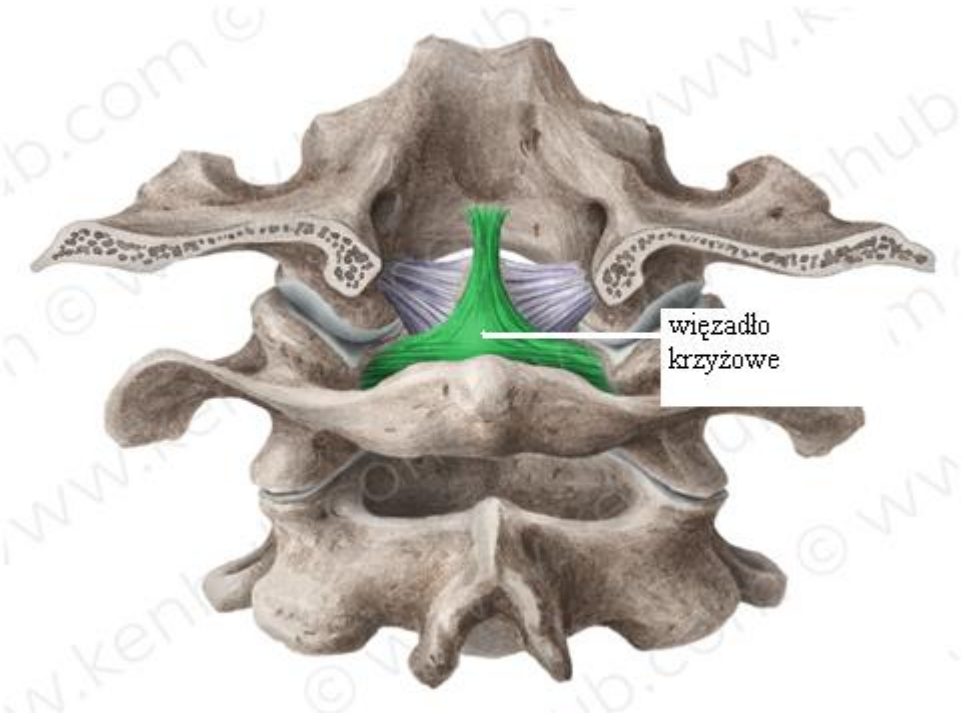

Ryc. 10. Więzadło krzyżowe[84].

komplementarnych metod leczenia. Można jednak złagodzić towarzyszące mu objawy. Na pierwszym miejscu wskazują na akupunkturę, lecz dobór formy proponują skonsultować z lekarzem prowadzącym[85].

[82] F. Sills, op. cit., s 118-119.
[83] https://en.wikipedia.org/wiki/Mayo_Clinic [dostęp: 1.03.2017].
[84] https://www.kenhub.com/de/atlas/ligamentum-transversum-atlantis [dostęp: 3.04.2017].
[85] http://www.mayoclinic.org/diseases-conditions/meningioma/basics/alternative-medicine/con-20026098 [dostęp: 2.03.2017].

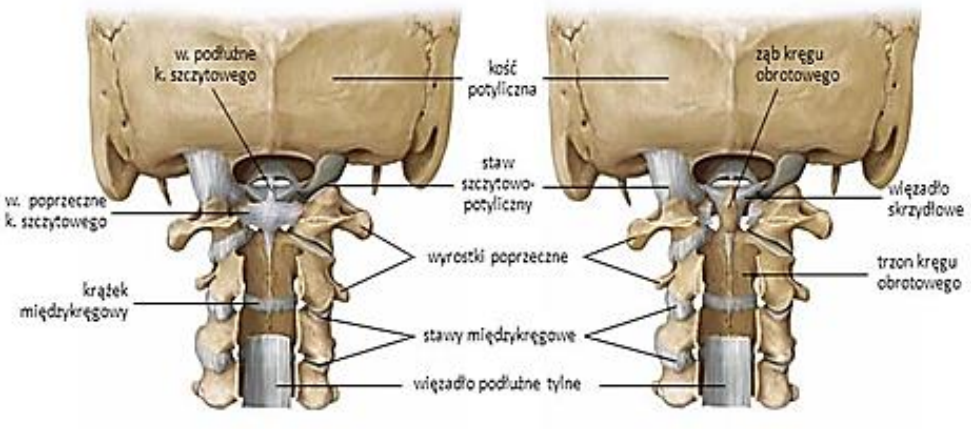

Ryc. 11. Więzadła stawu szczytowo-potylicznego[86].

Ogólnie rzecz biorąc dotarłem do artykułu naukowego wydanego przez Journal of Clinical Oncology (JCO). JCO to amerykański dziennik społeczny klinicznej onkologii. Znalazłem w nim ciekawe badania a mianowicie na temat wiedzy i korzystania z medycyny alternatywnej wśród ludzi cierpiących na różnego rodzaju nowotwory i rozwoju owej kliniki na przestrzeni lat. Dowodzą one, że populacja CAM (komplementarnej/alternatywnej medycyny) powszechnie używanej szacuje się na 25% mieszkańców Wielkiej Brytanii, 50% wśród mieszkańców Niemiec, Francji czy Australii i około 42% obywateli USA. Zajmują się one również wykorzystaniem CAM w leczeniu nowotworów[87]. Dołączam to, jako ciekawostkę dla zainteresowanych tematem gdyż badania te są bardzo dokładne i rzetelnie przedstawione, a nie będę szczegółowo ich tu rozpisywał gdyż nie są tematem tej pracy. W Oxford Academic Annals of Oncology znalazłem jeszcze dokładniejsze badania na temat CAM na jeszcze większej grupie pacjentów z 14 różnych narodowości. Wskazuje to na coraz większe zainteresowanie tematem przez społeczeństwa, a co za tym idzie wzrost szacunku i konieczność coraz to dokładniejszych badań w środowiskach klinicznych. Wyeliminować przez to można mylne stwierdzenia, że stosowane przez praktyków techniki to zabobon czy też pseudonauka. Według mnie najbardziej chodzi tu o szeroko pojętą kadrę lekarską, u której wzrost świadomości w tym temacie pozwoli podjąć współpracę przy różnego rodzaju jednostkach chorobowych. Wymaga to też

[86] http://slideplayer.pl/slide/2644651/ [dostęp: 4.04.2017].
[87] http://ascopubs.org/doi/full/10.1200/JCO.2000.18.13.2505 [dostęp: 2.03.2017].

oczywiście wysublimowania dobrze wykształconej i doświadczonej kadry specjalistów, aby zminimalizować ryzyko podejmowania nieodpowiednich prób terapii naturalnych, jakie obecnie są szeroko oferowane przez ludzi niekoniecznie dobrze do tego przygotowanych.

Artykuł pt. Medycyna komplementarna i alternatywna użyteczność a jakości życia u pacjentów z pierwotną nowotworów mózgu, wskazuje, że nie ma zauważalnej poprawy w jakości życia pacjentów stosujących CAM, a nie stosujących terapii alternatywnych, lecz wykazują wyższy stan sprawności u osób, które poddawały się takiej terapii[88].

Jeśli chodzi o konwencjonalne leczenie oponiaków mózgu, których z jakichś powodów nie można leczyć chirurgicznie lub poprzez radioterapię należy działać z zasadą oglądaj i czekaj (ang. *Watch and wait*). W artykule z Cancer Network dowiadujemy się, że badania radiologiczne wskazują coroczny średni wzrost zmian od 3 mm do 4 mm[89]. Znajdziemy tam dane z połowy 2015 roku, czyli dość aktualne biorąc pod uwagę, że obecnie mamy początek 2017. Cały artykuł godny polecenia, chociaż nie zawiera treści blisko powiązanych z akupunkturą.

Przypadki, które traktuje się, jako zespoły chorobowe, a sądzę, że za takie powinno uważać się oponiaki, są terapeutycznie prowadzone postępowaniem interdyscyplinarnym. Czyli do diagnozy i leczenia potrzebne jest doświadczenie i wiedza różnych specjalistów, lecz któraś ze stron powinna mieć decydujące zdanie. I tutaj wyłania się największa zaleta akupunktury, jaką do tej pory poznałem i jednocześnie zrozumiałem. Nie powoduje niekorzystnych interakcji, a jedynie może przyspieszyć proces leczenia. Lecz przede wszystkim jest to system nastawiony na profilaktykę i potrafiący odpowiednio wcześnie zapobiec wielu schorzeniom. Niestety w wielu przypadkach pacjenci przychodzą w ostateczności, kiedy zawiodły inne metody, więc szukają ratunku gdzie indziej. Często w takich przypadkach można jedynie ukoić nieco ból i zmniejszyć inne skutki uboczne, co daje i tak duży komfort dla pacjenta, lecz nie jest w stanie poradzić sobie z główną przyczyną, gdyż zmiany są zbyt zaawansowane. Według mnie umniejsza to nieco skuteczność tej metody na

---

[88] http://www.sciencedirect.com/science/article/pii/S0885392406003332 [dostęp: 2.03.2017].

[89] http://www.cancernetwork.com/oncology-journal/treatment-meningioma-including-cases-no-further-surgical-or-radiotherapy-options[dostęp: 2.03.2017].

medycznej arenie, gdzie istnieją środki farmakologiczne powodujące bardzo dynamiczne zmiany w układzie nerwowym i hormonalnym. Akupunktura natomiast ma jeden zasadniczy plus w stosunku do leczenia medykamentami, a mianowicie nie powoduje skutków ubocznych ani uzależnień. Ciekawym byłoby sprawdzenie czy powszechnie znana teoria o zwiększeniu wydzielania endorfin podczas i po zabiegu jest prawdziwa i jak ma się to na przestrzeni czasu. To kolejny temat na rozprawę badawczą. Akupunktura jest dziedziną bardzo słabo poznaną przez badania kliniczne i aparaturę medyczną, a jednocześnie daje nieograniczone możliwości leczenia, tak więc może nadszedł już czas, aby więcej terapeutów się tą sprawą zainteresowało i podjęło działania, w kierunku badania i leczenia tą niezwykłą metodą.

6. Bibliografia

6.1. Opracowania zwarte

1. Dymecki J., Kulczycki J., *Neuropatologia,* Wrocław 2005.
2. Groniowski J., Kruś S., *Podstawy patomorfologii*, Warszawa 1991.
3. Krzakowski M., *Zalecenia postępowania diagnostyczno-terapeutycznego w nowotworach złośliwych*, Gdańsk 2011.
4. *Nowotwory ośrodkowego układu nerwowego*, Kozubski W. (red), Liberski P. (red), Warszawa 2003.
5. *Neurologia kliniczna w praktyce,* Mazur R. (red), Osiński G. (red), Inowrocław 2016.
6. Meder J., *Aktualne zasady postępowania diagnostyczno-terapeutycznego w onkologii*, Warszawa 2011.
7. Pazdur R., Wagman L. D., Camphausen K. A., Hoskins W. J., *Nowotwory złośliwe – postępowanie wielodyscyplinarne*, t. II, Lublin 2012.
8. Sills F., *Craniosacral biodynamics,* t. II, Berkeley California 2003.

6.2. Źródła elektroniczne

1. http://glejak.com/oponiak-mozgu-objawy-leczenie-guza/ [dostęp 29.11.2016].
2. http://www.lucasmed.com.pl/index.php?strona=main [dostęp 29.11.2016].
3. https://www.ncbi.nlm.nih.gov/pmc/articles/PMC5056287/ [dostęp 21.11.2016].
4. https://www.ncbi.nlm.nih.gov/pmc/articles/PMC4503145/ [dostęp 21.11.2016].
5. https://www.ncbi.nlm.nih.gov/pmc/articles/PMC2945461/ [dostęp 21.11.2016].
6. http://onkologia-online.pl/dictionary/filter?search_word=Artefakt&search[dostęp 29.11.2016].
7. https://radiology.pl/aktualnosci/oponiak/ [dostęp 29.11.2016].
8. https://pl.wikipedia.org/wiki/Oponiak [dostęp 29.11.2016].
9. https://pl.wikipedia.org/wiki/Nerwiakow%C5%82%C3%B3kniakowato%C5%9B%C4%87_typu_2 [dostęp 29.11.2016].
10. http://www.nature.com/news/2005/050425/full/news050425-12.html [dostęp 01.03.2017].

11. http://www.mayoclinic.org/diseases-conditions/meningioma/basics/alternative-medicine/con-20026098 [dostęp: 2.03.2017].
12. https://www.ncbi.nlm.nih.gov/pubmed/15611488?dopt=Abstract&holding=npg[dostęp:1.03.2017]
13. https://en.wikipedia.org/wiki/Mayo_Clinic [dostęp: 1.03.2017].
14. http://ascopubs.org/doi/full/10.1200/JCO.2000.18.13.2505 [dostęp: 2.03.2017].
15. http://www.sciencedirect.com/science/article/pii/S0885392406003332[dostęp:2.03.2017].
16. http://www.cancernetwork.com/oncology-journal/treatment-meningioma-including-cases-no-further-surgical-or-radiotherapy-options [dostęp: 2.03.2017].